Göttingen
Lane Medical Libra

Aus dem pathologischen Institut des Landeskrankenhauses
Braunschweig (Leiter Prof. Dr. W. H. Schultze)

Über

Entstehung und Heilung der Aortenruptur

Inaugural-Dissertation

zur

Erlangung der medizinischen Doktorwürde

an der

Georg-August-Universität zu Göttingen

vorgelegt am 19. Juni 1925

von

Alfred Olivet

aus Northeim

Halle a. S.
Buchdruckerei des Waisenhauses
1925

Digitized by the Internet Archive
in 2026

https://archive.org/details/IA40154024_0443

Zur Frage der typischen oder sogenannten spontanen Ruptur der Aorta erschien aus dem hiesigen Institut 1919 eine Arbeit von Jenner[15]). Es handelte sich um eine typische Querruptur im Anfangsteil der Aorta, verursacht durch abnorm schwere körperliche Arbeit. Eine ebensolche typische Aortenruptur fand J. Olivet[20]) als Todesursache in seinem Fall von angeborenen Mangel beider Eierstöcke. Da in dieser Arbeit die Ruptur nur kurz erwähnt wird, will ich zunächst noch einige Angaben, die in diesem Zusammenhange interessieren, bringen.

Die 38 jährige Frau von infantilem Habitus hatte das Brot beim Schneiden stark gegen die Brust gepreßt. Am nächsten Morgen fand man sie tot im Bette. Bei der Sektion zeigte sich, wenn ich die übrigen Befunde übergehe, 1 cm oberhalb der Aortenhalbmonde ein quer verlaufender 2,5 cm langer, 1,5 cm breiter Riß, von dem aus man an einer Stelle in den mit Blut gefüllten Herzbeutel gelangen konnte. Die innere und mittlere Gefäßwand waren zerrissen, und mit einer Sonde konnte man ein Aneurysma dissecans 13 cm weit gegen die Brustaorta zwischen Adventitia und Media verfolgen. Die Aortenwand war auffallend dünn und zeigte Arteriosklerose mittleren Grades. Der Aortenumfang war dicht über dem Riß 7 cm, am Bogen 5 cm, im oberen Brustteil 4,5 cm, im unteren 4 cm.

Zunächst zur Nomenklatur: Im folgenden wird der Ausdruck „typische Aortenruptur" [Letterer[17])] in dem Sinne gebraucht, daß dabei eine Ruptur an den typischen Stellen dicht oberhalb der Aortenklappen oder am Ligamentum Botalli vorliegen muß. Zur weiteren Unterscheidung zwischen beiden Rupturstellen würde man besser, ausgehend von der Richtung des Blutstromes, die Ruptur oberhalb der Klappen als obere, diejenige am Lig. Botalli als untere bezeichnen und nicht umgekehrt, wie Letterer vorschlug. Beide Rupturstellen liegen beim stehenden Menschen ungefähr in gleicher Höhe.

Es handelt sich also in diesem nicht so sehr seltenen Falle um eine Querruptur der Aorta an der typischen Stelle dicht oberhalb der Klappen, wo in diesem Falle eine deutliche Erweiterung des Lumens bestanden hatte. An die Ruptur hatte sich ein Aneurysma dissecans

angeschlossen. Als begünstigende Momente sind anzusehen einmal die dünne Aortenwandung, die im Protokoll besonders hervorgehoben wird, dann die Erweiterung des Aortenbulbus, mit der immer eine Erhöhung der Wandspannung einhergeht [Oppenheim]. Ausschlaggebend war dann die Blutdrucksteigerung bei der starken Anstrengung. Wir werden später auf diesen Fall kurz zurückkommen.

Größeres Interesse bot ein anderer Fall typischer Aortenruptur, der letzthin zur Sektion kam, da in diesem Falle die Ruptur geheilt war. Ich gebe die Krankengeschichte und das Sektionsprotokoll im Auszug wieder.

Vorgeschichte: Der 37 jährige Schlosser H. hatte mit anderen Arbeitern zusammen eine Nietmaschine von etwa 600 kg Gewicht und über 2,30 m Höhe auf Rollen verschoben. Die Maschine, die eine ziemlich kleine Grundfläche hat und nach vorn übergebaut ist, bekam das Übergewicht. H. stützte beim Transporte die Maschine mit erhobenen Armen, ihr mit dem Gesichte zugekehrt, und versuchte sich gegen die kippende Maschine anzustemmen. Dabei wurde er zu Boden gedrückt, aber nicht von der Maschine gequetscht, da diese als Krone eine überstehendes horizontales Rad hat und dadurch hohl lag. Nähere Angaben waren wegen der Plötzlichkeit des Vorganges nicht mehr zu erheben.

Krankengeschichte der chirurgischen Abteilung im Auszuge: Den 8. März 1922. Aufnahme Nr. 1549. Anamnese: Patient wurde heute vormittag durch eine stürzende Maschine in gebeugter Stellung zu Boden gedrückt. Er war nicht imstande, sich wieder zu erheben, war nicht bewußtlos, hat nicht erbrochen.

Befund: Großer kräftiger Mann, von äußerst blassem und verfallenem Aussehen, bei Bewußtsein, steht unter starker Chockwirkung und kann daher nur oberflächlich untersucht werden.

Kopf: Außer einigen oberflächlichen Hautabschürfungen am Kinn keine weiteren äußeren Verletzungen.

Lunge: Atmung beschleungt, vesiculär.

Herz: Aktion beschleunigt, Töne rein.

Puls: klein schnell, 120 in der Minute.

Rippen: Soweit feststellbar o. B.

Wirbelsäule: Die Brustwirbelsäule wird vom 4. bis 9. Brustwirbel von einem handbreiten Haematom bedeckt, so daß die darunter liegenden Wirbel nicht palpiert und evtl. Lageverschiebungen zur Achse nicht festgestellt werden können.

Leib etwas gespannt. Keine wesentliche Druckempfindlichkeit.

Extremitäten: Obere o. B., untere rechts kann bewegt werden, keine Verletzungen, keine Hautabschürfungen. Untere links: motorische Lähmung der ganzen Beinmuskulatur.

Patellarreflex: Rechts plus, links minus.

Patient klagt über starke Schmerzen, kann keinen Urin lassen, unfreiwilliger Abgang von Kot. —

14. März Röntgenaufnahme: Kompressionsfraktur des 12. Brustwirbels und Keilfraktur des 1. Lendenwirbels, die vermutlich auf das Rückenmark drücken.

Bei operativer Freilegung des Rückenmarkes am 25. März zeigte sich, daß der 12. Brustwirbel nach hinten vorstand und auf das Rückenmark drückte. Der linke Gelenkfortsatz war nach hinten luxiert. Der Duralsack war auf der Rückseite 2 cm weit aufgerissen, so daß der Anfangsteil der

Cauda freilag. Durch Verklebung war Abschluß der Liquorbahn zustande gekommen.

April/Mai fing H. wieder an, willkürlich Urin und Kot zu lassen. November/Dezember machte er eine Orchitis durch, wohl als Folge der schweren Cystitis, die sich schon an die Blasenlähmung angeschlossen hatte und jeder Behandlung trotzte. Diese Blasenentzündung ascendierte und führte unter Bildung von Blasen- und Nierensteinen zu der schweren Cystopyelitis, der H. am 1. Februar 1923 erlag.

Auszug aus dem Sektionsprotokoll Jahrgang 1922/23, Nr. 442; Obduzent Dr. Zimmer.

Brustkorb gut gewölbt, Bauch in gleicher Höhe, äußere Genitalien o. B., der linke Trochanter steht deutlich seitlich heraus, das linke Bein zeigt deutlich Oedeme — die rechte Lunge ist diffus mit der Brustwand verwachsen, die linke im Bereich des Oberlappens ebenfalls. Der Herzbeutel ist zart und in der Septumlinie mit dem Herzen verwachsen. Der Überzug ist bis auf die erwähnte Stelle glatt und spiegelnd. Der Klappenapparat ist zart, die Herzhöhlen von normaler Weite. Klappen sind gut schlußfähig. Der Herzmuskel kräftig, braunrot, ohne Herde. Die Kranzgefäße zeigen eine leichte fleckweise Verdickung der Intima. Die Brustaorta ist im allgemeinen zart, eben unterhalb des Ductus Bottalli findet sich an der Vorderseite ein von rechts oben nach links unten verlaufender 5 cm langer und 1,5 cm breiter klaffender Intimadefekt, der eine etwa 0,5 cm tiefe Ausbuchtung freigibt. Quer herüber zieht ein gut stricknadeldicker weißer Strang. Die Wand des Aneurysma ist weiß und glatt. — Die linke Niere ist groß, die Kapsel läßt sich gut abziehen, die Oberfläche ist glatt, weiß und zeigt hier und da rote Partien infolge von Injektion der Sternvenen. Schnittfläche läßt deutlich Mark und Rinde erkennen. Bei Öffnung des Nierenbeckens entleeren sich reichlich graugrüne eitrige Massen und zahlreiche hirsekorn- bis erbsengroße Steine von weißer Farbe, feiner Fazettierung und harter Konsistenz. Die Nierenbeckenschleimhaut ist stark gerötet, graugrün, herdweise verfärbt, dick geschwollen. Die rechte Niere ist etwas kleiner als links. Hier sind äußerlich und innerlich dieselben Verhältnisse wie links. Bauchaorta o. B. Wirbelsäule zeigt im Bereich des 12. Brust- und 1. Lendenwirbels eine deutliche winkliche Kyphose.

Diagnose: Schwere eitrige Zystopyelitis mit Carbonatsteinen in beiden Nierenbecken und der Harnblase. Eingeklemmter Stein im rechten Ureter. Abgeheilte Fraktur des ersten Lendenwirbelkörpers mt leichter Kyphose und Kompression des Rückenmarkes. Luxatio anterior des linken Hüftgelenkes. Oedem des linken Beines. Verheilte Aortenruptur am Arcus aortae. Nekrose des rechten Hodens. Dekubitus. Pleuraverwachsungen beiderseits.

Makroskopische Beschreibung des abgebildeten Präparates: [Die Maße im folgenden beziehen sich auf das gehärtete Präparat, soweit sie schon am frischen Präparat genommen sind, habe ich sie in Klammern daneben gesetzt]. Die Aorta ist an der Rückseite aufgeschnitten. Ihr Umfang beträgt am Arcus 6 cm, am Abgang der Subclavia 4,7 cm, am lig. Botalli 4,8 cm, weiter unterhalb 4,4 cm. Die Wand ist im allgemeinen glatt, zeigt aber am Arcus feine Streifen und in der Aorta descendens kleinste Rauhigkeiten. Direkt unterhalb der punktförmigen Mündung des ductus Botalli findet sich der Aortenriß, der nur die linke Seite der Aorta verschont hat, also die

Seite, an der keine Nachbarorgane mit dem Gefäße in Verbindung stehen. In dieser Höhe stehen in dem Präparate mit der Aorta in Berührung der Oesophagus, durch lockeres Bindegewebe getrennt, der linke Bronchus und die Arteria pulmonalis. Der linke Bronchus kommt mit dem Boden des Risses in nahe Berührung, etwas höher schieben sich kleine Lymphknoten dazwischen. Die A. pulmonalis

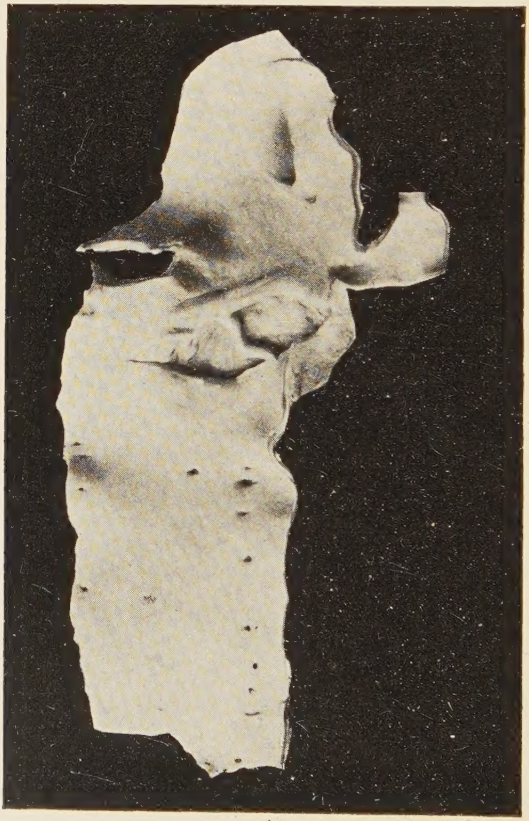

ist mit der Aorta an dieser Stelle durch das Lig. Botalli verbunden. Dieses nimmt in dem oberen Rupturrande eine durchaus zentrale Stellung ein, von der aus eine über Stricknadel dicke, vollkommen freie Brücke zum unteren Rißrande zieht, in dem sie aufgeht. Die Form des Risses gleicht einem Rhombus, die Spitzen sind flacher als die Mitte. Die Ränder sind abgerundet mit Ausnahme einer scharfkantigen Stelle im unteren Rande. Unterhöhlt ist die rechte Hälfte des oberen Randes bis zu 2 mm Tiefe und die linke Hälfte des unte-

ren Randes, die im Bereich der Rindfleisch'schen Brandungslinie liegt, bis zu 8 mm Tiefe. Über dieser Unterhöhlung zeigt die Aortenwand eine flache Vorbuckelung. Länge des Spaltes 4,5 cm [5 cm], größte Breite 1,5 cm [1,5 cm].

Mikroskopischer Befund: Zur mikroskopischen Untersuchung wurde mit Haematoxylin-Eosin, Weigerts Elastica, van Gieson und der Berliner-Blaureaktion gefärbt. Die Intima des Aortenbogens und Brustteiles zeigte stellenweise geringe Verdickungen ohne erkennbare Verfettungen oder Unterbrechung der Struktur. Die Media zeigte überall gleichmäßige elastische Fasern und Muskelzellen von festem Gefüge, nächst der Adventitia waren an vereinzelten Stellen kleinste bindegewebige Schwielen zu finden. Die Adventitia zeigte keine Veränderungen.

An der Rupturstelle hat sich eine Narbe gebildet, die etwas dicker ist als die Aortenwand. Etwa die inneren Dreiviertel des Narbengewebes gehen direkt in die Intima über, die auch in der Nachbarschaft des Risses noch verdickt ist. In dieser neu gebildeten Intima finden sich große sternförmige Zellen, besonders reichlich an der Unterfläche des freien Randes und in der darunter liegenden Bucht. Die tiefere Schicht des Narbengewebes zeigt feinfaserige längsverlaufende Bindegewebszellen. Feinste neu gebildete elastische Fasern finden sich in den freien Rändern; nur in dem überhängenden unteren Rupturrande verläuft ein derberes Bündel in querer Richtung. Endothelauskleidung ist im ganzen Bereich der Narbe vorhanden. Die Media ist gänzlich durchrissen, und zwar die inneren Zweidrittel glatt, die äußersten Schichten stehen an der oberen Rißstelle treppenförmig vor, während die tieferen Mediaschichten des unteren Stumpfes etwas zurückweichen. In den senkrecht zum Riß angelegten Schnitten sind zerrissene elastische Fasern kaum zu sehen, man findet fast nur quer getroffene Fasern und Muskelzellen, die also bei der Ruptur nicht beschädigt sind. Die Media zeigt keine Zeichen von Regeneration. Sie wird gänzlich durch das Narbengewebe, welches von Intima und Adventitia gebildet ist, eingeschlossen. In der Adventitia ziehen von oben her stärkere längs gerichtete elastische Fasern in das adventitielle Narbengewebe hinein, werden aber in den unteren Teilen der Narbe wieder seltener. Im übrigen ist das adventitielle Narbengewebe kernärmer und nicht so regelmäßig wie das der Intima und besteht in der Hauptsache aus groben Bindegewebsbündeln.

Mit der Berliner-Blaureaktion läßt sich in sämtlichen benachbarten Lymphdrüsen reichlich Haemosiderin nachweisen. Auch in dem adventitiellen Gewebe in der Nähe der Narbe zeigen sich reichlich Haemosiderinkörnchen und -pünktchen.

Histologische Angaben über geheilte Aortenrupturen finden sich bei Boström[5]), Fraenkel[10]) und Gamper[11]). Die Befunde dieser Autoren stimmen mit unserem darin überein, daß die Regeneration von der Adventitia und am stärksten von der Intima ausgegangen ist, die Media aber unbeteiligt bleibt. Neu gebildete elastische Fasern haben diese Autoren nicht gefunden, bestreiten sogar die Möglichkeit des Vorkommens. Spätere Experimente haben aber die Regeneration elastischer Fasern sichergestellt [s. Enderlen und Borst[8])]. Auch Hart[12]) bestätigt das in seinem Fall von geheiltem Aneurysma discecans. Vielleicht war die Beanspruchung der ziemlich schmalen Narben in den Fällen der oben zitierten Autoren nicht groß genug, um diese Regeneration hervorzurufen. Fanden wir doch auch in unserem Falle nur an den Stellen der stärksten Beanspruchung der Narbe neu gebildete elastische Fasern: Oberhalb des durch den Blutstrom nach unten gezerrten Aneurysmas und in dem unteren freien Rupturrande, der durch den Blutstrom dauernd vorgebuckelt wurde.

Daß die Ruptur auf den Unfall zurückzuführen ist, unterliegt wohl keinem Zweifel, wenn auch in der Krankengeschichte die sonst oft gemachte Angabe fehlt, der Patient fühle einen Schmerz in der Brust, als ob ihm innerlich etwas zerrissen sei [Letterer, Jenner, Busse[6]) u. a.]. Bei seinen anderen schweren und schmerzhaften Verletzungen hat H. diesem Symptom natürlich keine Beachtung geschenkt. Andererseits zeigt das Aussehen der Narbe mit den zahlreichen großen Intimazellen, daß der Regenerationsvorgang noch nicht zum Abschluß gekommen ist, die Ruptur also noch nicht mehrere Jahre zurückliegen kann. Auch bietet die Lebensgeschichte des H. sonst keinen Anhaltspunkt. Einen Unfall hat er auch während des Krieges nicht erlitten, außer, daß ihm einmal ein Fuß leicht gequetscht wurde.

Als Entstehungsursache kommt eine direkte Einwirkung des Traumas nicht in Frage. Es hat keine Quetschung stattgefunden, welche die so geschützt liegende Aorta an dieser Stelle hätte treffen können. Auch eine Überdehnung des Gefäßes durch Wirbelsäulenverbiegung kann nicht erfolgt sein, da die Wirbelsäule im Sinne einer

Kyphose zusammengebrochen ist. Es handelt sich also um indirekte Einwirkung des Traumas, wie sie manchmal zu einer Aortenruptur führt. Zahlreiche Autoren haben in allen Fällen großen Wert auf arteriosklerotische Veränderungen gelegt, die auch in unserem Falle nicht ganz fehlen [Ernst[9]), Fraenkel[10]) Schede[25]) u. a.]. Doch mißt man in den neuesten Arbeiten, wie es vereinzelt auch von früheren Autoren geschehen ist, diesen Veränderungen eine untergeordnete Bedeutung zu. Sonst wäre es schwer verständlich, daß die Rupturen die beiden typischen Stellen bevorzugen, auch wenn andere Wandgebiete weit schwerer verändert sind. Auch sind Fälle beschrieben, in denen bei genauester Untersuchung keine Wandschädigung nachzuweisen war [Boström, Oppenheim[21])]. Andererseits ist bei der Häufigkeit der Arteriosklerose nicht zu verwundern, daß in den meisten Fällen irgendeine Andeutung dieses Leidens anzutreffen ist.

Einleuchtender ist die Vorstellung, daß Blutdrucksteigerung, erhöhte Wandspannung und Zerrung des Gefäßes die Hauptrolle spielen. Dadurch, daß H. sich gegen die Maschine anstemmte, übte diese einen solch starken Druck auf seinen Körper aus, daß es zur Kompressionsfraktur des Wirbels und zur Luxation des linken Hüftgelenkes kam. Bei dieser starken Belastung stieg der Druck in der Brust- und Bauchhöhle enorm an, da reflektorisch bei solchen Anstrengungen die Stimmritze geschlossen wird und eine starke Anspannung der Expirationsmuskeln stattfindet, mit gleichzeitiger Erschwerung des Blutabflusses nach der Peripherie [Bardenheuer zit. nach Jenner]. Bei dieser Blutdrucksteigerung kommt es zu einer Dehnung der Aorta in der Längs- und Querrichtung, besonders der Aortenbogen wird gespreizt und erhöht [Rindfleisch[23])]. Wahrscheinlich ist dann in unserem Falle das Lig. Botalli zwischen Lungenarterie und Aorta stark angespannt und hat in der schon maximal gedehnten Aortenwand einen kleinen Einriß hervorgerufen, der sich durch die starke Längsspannung rasch zu dem definitiven Querriß erweiterte. Dieses würde der Anschauung von Rindfleisch entsprechen, es handele sich um einen durch Längsspannung bedingten Riß an einer der Stellen, wo die Aortenwand teilweise fixiert ist, nämlich an dem Ansatze des Lig. Botalli oder an der Stelle der Vincula. Die schon normalerweise in der Systole vorhandene Erhöhung und Spreizung des Aortenbogens würde bei enorm starker Blutdrucksteigerung so groß, daß der Aortenbogen an der einen der

beiden fixierten Stellen abreißt. Rindfleisch gelangte zu dieser Vorstellung durch die große Regelmäßigkeit der Lokalisation und offenbar auch durch die Form der Risse, die in ihrem queren Verlauf den Gedanken nahelegen, die Aorta sei in der Längsrichtung überdehnt.

Neuerdings hat nun Oppenheim[21]) durch hydrodynamische Berechnungen diese Ansicht zu wiederlegen versucht. Er hat rechnerisch nachgewiesen, daß die Querspannung, die auf der Aortenwand lastet, doppelt so groß sei als die Längsspannung. Die von Rindfleisch in den Vordergrund geschobene Längsspannung habe also praktisch keine Bedeutung, damit auch nicht die erwähnten Haltebänder. Die Vincula, eine Folge der erhöhten Beanspruchung, könnten nicht umgekehrt erhöhte Wandspannung veranlassen. Die Aorta platze an der typischen oberen Stelle deshalb, weil hier das Lumen am größten und dadurch der hydrodynamische Druck an dieser Stelle am stärksten sei. Experimentell hat Oppenheim durch Einleiten von Wasser in Leichenaorten an den beiden typischen Stellen Rupturen hervorrufen können.

Auffällig ist, daß Oppenheim gar nicht auf die Form der Risse eingeht. Man sollte beim Platzen durch Querspannung doch Längsrisse erwarten, wie sie bei Wandbrüchen von Rohren mit gleichmäßiger Wandung die Regel sind, während hier die Querrisse derart überwiegen, daß Benda[1]) über diese typischen Aortenrupturen dicht oberhalb der Klappen schreibt, daß sie „stets ungefähr quer verlaufen". Sonderbarerweise haben auch die Autoren nach Oppenheim hieran keinen Anstoß genommen [Pol[22]), O. Meyer[19]), Letterer].

Die Frage, ob man vielleicht in der Aorta durch Querspannung, entgegen den Erfahrungen des täglichen Lebens, Querrisse erzielen kann, ist zu beantworten, wenn man in der Aorta reine Querspannung zur Anwendung bringt. Dabei zeigte sich, daß durch Querspannung fast reine Längsrisse entstehen. Diese Querspannung kann man darstellen, indem man eine Aorta mit Laminariastiften aufquellen läßt. Es eignen sich nur weite Aorten, in die man mindestens zehn dicke Stifte einschieben kann. In den Fällen, wo die Aorta zerriß, entstand ein fast reiner Längsriß, der Intima und die inneren Schichten der Media durchsetzte, die Adventitia aber stets intakt ließ. Auch durch Zerren an der aufgeschnittenen Aorta gelang es immer nur, einen zur Zugrichtung senkrechten Riß zu bekommen, also bei Zug in der Querrichtung einen Längsriß.

Niemals gelang es durch reine Querspannung einen Querriß nach Art der typischen Aortenruptur hervorzurufen.

Einen Längszug in der Aorta kann man sehr einfach ausüben, indem man das eine Ende des Gefäßes fixiert, etwa im Schraubstock mit zwischengelegtem Tuche, und am freien Ende einen kräftigen Zug ausübt. Dabei ergaben sich quergestellte Einrisse der inneren Häute, oder querer Abriß, wie er häufig bei den Aortenrupturen abgestürzter Flieger gefunden wurde [Jaffé und Sternberg [14])].

Bei reiner Längsspannung erhält man also quere Risse, wie sie bei den typischen Aortenrupturen die Regel sind.

Diese Versuche sprechen dafür, daß eine Längsspannung das Entscheidende bei der Ruptur ist. Damit entsteht ein Widerspruch zu den Berechnungen Oppenheims, der sich aber auflöst, wenn wir die Struktur der Aorta in Betracht ziehen, die in der Längsrichtung weniger fest ist.

Die dünne Intima hat zwar eine schwache elastisch-muskulöse Längsschicht. Doch ist die Intima so wenig zugfest, daß sie der Media gegenüber wohl kaum ins Gewicht fällt. Diese Schicht, in der sich die Ruptur hauptsächlich abspielt, setzt sich zusammen aus elastischen Fasern und Muskelzellen von spiraligem bis zirkulärem Verlaufe. Die Adventitia ist zwar in der Hauptsache längs orientiert, kommt aber deshalb nicht in Frage, weil sie bei den typischen Rupturen nicht zerreißt. Bei der großen funktionellen Anpassung der Gefäße wäre es ja verwunderlich, wenn der so beträchtlich höheren Querspannung nicht eine größere Festigkeit in dieser Richtung entspräche.

Mit Gewichten prüften wir nun die Zugfestigkeit in Quer- und Längsrichtung. Um einfache Verhältnisse zu haben, zogen wir an aufgeschnittenen Aorten die Adventitia von Media und Intima ab, die ja allein der leidende Teil sind. Wir schnitten dann nebeneinander einen Längs- und einen Querstreifen gleicher Breite heraus und befestigten sie zwischen zwei Arterienklemmen nach Péan. Die obere wurde fixiert, und an das Maul der unteren wurde eine Schale gehängt für die Gewichte. Es zeigte sich eine Übereinstimmung in allen untersuchten Fällen derart, daß Querstreifen einen über doppelt so großen Zug aushielten als Längsstreifen. Durchschnittlich war der Unterschied 1 : 2,5. Zogen wir die Adventitia nicht ab, so näherten sich die beiden Werte beträchtlich.

Wenn also die Aortenwand eine Querspannung von doppelter Größe der Längsspannung auszuhalten hat, so besitzt sie auch in querer Richtung eine 2,5 mal größere Festigkeit, so daß normalerweise eine Längsspannung die Aortenmedia und Intima eher zum Zerreißen bringen kann als eine doppelt so große Querspannung.

Es soll natürlich nicht bestritten werden, daß es in einzelnen Fällen zu einer Platzruptur durch Querspannung kommt. Wir können aber nur die Fälle mit Längsriß hierher rechnen, z. B. Rokitansky[24]), Heller[13]), Hart[12]), Oppenheims dritter Fall.

Wir müssen annehmen, daß die Längsspannung der ausschlaggebende Faktor beim Zustandekommen der Ruptur ist. Die Gründe, die Oppenheim für die Lokalisation oberhalb der Klappen anführt, bestehen trotzdem wohl zu recht. An dieser Stelle der größten Wandspannung ist natürlich proportional der von Oppenheim berechneten Querspannung auch die Längsspannung am größten, welche dann die typische Querruptur herbeiführt. In unserem ersten angeführten Fall finden wir eine Querruptur und an dieser Stelle eine gewisse Erweiterung der Aorta: 7 cm gegen 5 cm im Arcus. Der Blutdruck steigernde Faktor ist in der Anamnese deutlich durch das starke Anpressen des Brotlaibes beim Schneiden gegeben. Die Frage, wie weit die Vincula eine Bedeutung für die Ätiologie haben, möchten wir nicht so ablehnend beantworten. Wenn diese Verstärkungsbänder auch eine Folge erhöhter Beanspruchung sind, wie Oppenheim anführt, so schließt das doch nicht aus, daß sie umgekehrt bei abnormer Dehnung der Aortenwand an den Insertionsstellen zerren. Vielfache Beobachtungen bei Unglücksfällen sprechen für eine die Ruptur mitbestimmende Bedeutung der Vincula [Berblinger[4])].

In unserem zweiten Falle, wie überhaupt bei den typischen Rupturen am Ligamentum Botalli, fehlt die Erweiterung des Lumens, welche eine erhöhte Wandspannung bedingen könnte. Es spricht auch gegen die allgemeine Gültigkeit, die Oppenheim dieser Wandspannung als Ursache der Ruptur zusprach, daß diese Rupturen trotzdem häufig das gleiche Aussehen bieten wie die oberhalb der Klappen. In unserem Falle waren die Maße oberhalb der Ruptur 4,7 cm, am Ligamentum Bot. 4,8 cm, weiter unterhalb 4,4 cm. Wir müssen also nach einer lokalen Ursache suchen.

Letterer vermutet Schwäche der Wand als Folge des rudimentären Ductus Botalli. Bei unseren Zerreißproben konnten wir einen

sicheren Anhaltspunkt dafür nicht finden. Eine ausschlaggebende Stellung nimmt diese höchstens sehr geringe Wandschwäche wohl nicht ein.

Wahrscheinlicher ist eine direkte Einwirkung des Ligamentum Botalli, das ja durch seine zentrale Stellung in unserem Präparate auffällt. Einen genau so lokalisierten Riß kann man bei herausgeschnittenen Brustorganen hervorrufen. Man muß dazu die Lungenwurzel mit Lungenarterie fixieren, während der Arcus aortae freihängt, und an der Aorta descendens einen kräftigen Zug ausüben. Kommt es dann zur Ruptur, so ist sie genau unterhalb der Mündung des Ductus Botalli lokalisiert. Dieses spricht für die oben angeführte Ansicht von Rindfleisch, daß die unteren Aortenrupturen durch Anspannung des Ligamentum Botalli zustande kommen; da der Zug des Ligamentes direkt an Intima und Media ansetzt, wirkt er in seinem vollen Umfange auf diese gefährdeten Wandteile.

Fälle in der Literatur sprechen in diesem Sinne. Die Rupturen am Ligamentum Botalli sind, verglichen mit den oberen Aortenrupturen, gerade in den Unglücksfällen besonders häufig, bei denen es zu einer starken Erschütterung des Körpers gekommen ist, besonders auch bei Fliegerverletzungen. Jaffé und Sternberg veröffentlichten zehn Fälle von Aortenrupturen bei Verunglückten und fanden dabei siebenmal die Ruptur in der Gegend des Ligamentum Botalli, nur dreimal an der sonst wesentlich häufigeren Stelle oberhalb der Klappen. Auch Berblinger schiebt an Hand seiner Fälle dem Ligamentum Botalli für das Zustandekommen der hier lokalisierten Rupturen die Hauptschuld zu.

Ähnliche Zerreißungen können auch durch andere in die Aorta einmündende Gefäße hervorgerufen werden, wenn durch besondere Umstände gerade diese stark gezerrt werden. So die Carotis im Falle Letterers und die Subclavia im Falle Chiaris[7]). In beiden Fällen handelte es sich um plötzlich gehemmte heftige Bewegung, ohne das besondere Anhaltspunkte für eine Blutdrucksteigerung dagewesen wären.

Daß die Ruptur in unserem Falle den seltenen glücklichen Ausgang in Heilung nahm, hat verschiedene Ursachen. Gewöhnlich führen diese Aortenrupturen zum Verblutungstode durch Perforation der Wand. Dabei ist es oft so, daß diese Perforation erst Stunden oder Tage nach der Ruptur erfolgt. In manchen Fällen ist eine zweite Anstrengung als Ursache nachweisbar [Busse, Letterer].

Eine solche zweite Anstrengung war dem Patienten bei seiner schweren Wirbelfraktur ganz unmöglich, da er sich vollkommen ruhig verhalten mußte. Gleichzeitig ging der Kot unfreiwillig ab, so daß keine Veranlassung für irgendeine Blutdrucksteigerung gegeben war, welche die Adventitia der Rupturstelle noch hätte sprengen können. Durch den Unfall wird sogar für die erste Zeit eine Blutdrucksenkung hervorgerufen sein. Wir müssen das aus den klinischen Angaben des schweren Chocks, der starken Blässe und des hohen Pulses entnehmen. Die Pulsfrequenz hielt sich in den ersten zehn Tagen durchschnittlich auf einer Höhe von 100, so daß der Blutdruck wohl auch in dieser Zeit noch nicht die normale Höhe erreicht hatte.

Prüfen wir nach diesem Gesichtspunkte die Fälle geheilter Aortenruptur, so finden wir in dem Falle Hellers eine akut einsetzende Aorteninsuffizienz, da der Ansatz zweier Aortenklappen eingerissen war. Dadurch mußte ein starkes Absinken des Blutdrucks erfolgen, während eine plötzliche Blutdrucksteigerung später kaum möglich war. Im Falle Lubenaus[18]) schlossen sich an den Sturz, der die Ruptur dicht über den Klappen hervorrief, dauernde Herzbeschwerden an. Man kann also auch in diesem Falle ähnliche Verhältnisse annehmen. In den übrigen Fällen geheilter Aortenrupturen fehlen die klinischen Anhaltspunkte [Schmorl[26]), Beneke[3]), Boström, Rokitansky].

Neben diesem Gesichtspunkte hat die Festigkeit der Wandung eine bedeutsame Rolle gespielt. In dem ersten Falle war die Wand schwach, es konnte durch verhältnismäßig geringe Drucksteigerung zur Ruptur, Perforation und zum Aneurysma dissecans kommen. In dem zweiten Falle handelte es sich um die kaum veränderte Aorta eines kräftigen Mannes, welche erst bei starker Belastung einriß. Dabei haben wohl, gestützt auf die Adventitia, die äußersten Mediaschichten die Ruptur überdauert und sind erst später durch Überdehnung zerrissen [Benda]. So muß man wohl das treppenförmige Vorspringen der tieferen Mediaschichten deuten. Auch spricht das Fehlen von Schluckbeschwerden nach der Ruptur, welche Letterer als diagnostisch wichtig anführt, dafür, daß das kleine Aneurysma erst langsam entstanden ist. Als äußere Stütze der eingerissenen Wand hat dabei der linke Bronchus gedient, der ja mit der Aorta ziemlich fest durch Bindegewebe verbunden ist und der den größten Teil der Ruptur überlagert. Doch ist dieser Wandfestigung keine große Bedeutung beizumessen, wie Boström nachwies, da an den

verschiedensten Stellen geheilte Rupturen gefunden sind. Dieselbe Lokalisation am Ligamentum Botalli finden wir nur in dem Falle Gampers. Im Aortenbogen sahen Beneke [1. Fall] und Rokitansky geheilte Risse. Rokitansky beschrieb auch geheilte Rupturen der Aorta ascendens, ebenso Fraenkel. Wie überhaupt bei den Rupturen ist auch in den geheilten Fällen die Lokalisation oberhalb der Klappen die häufigste: Fälle von Boström, Schmorl, Lubenau, Benekes 2. Fall.

Wenn in unserem zweiten Falle kein Aneurymsa dissecans entstanden ist, wie es sonst die Regel ist, so haben wir dafür dieselben beiden Gründe: Guter Zusammenhang zwischen den Wandschichten und das Fehlen plötzlicher Blutdrucksteigerung nach dem Unfall. Da es sich in dem ersten Falle um eine geschädigte Aorta handelte, konnte der Blutstrom die Wandschichten leicht auseinanderwühlen. Daß die gesunde Media einer Trennung größeren Widerstand entgegensetzt, zeigte auch Benda[2]). In dem gleichen Sinne sprechen die Fälle Kaufmanns[16]) und Letterers, bei denen es trotz ausgedehnter Zerreißung der inneren Wandschichten nicht zum Aneurysma dissecans kam. Oppenheim erwähnt, daß es nicht in allen Fällen experimenteller Aortenruptur zur Dissezierung kam, doch fehlen nähere Angaben.

Zusammenfassung.

Es handelt sich um einen Fall von geheilter typischer Aortenruptur direkt unter dem Ligamentum Botalli bei wenig arteriosklerotischer Aorta. Als Ursache der Ruptur ist ein schweres Trauma anzusehen. Die Ruptur erfolgte durch starke Blutdrucksteigerung, welche vermehrte Längsspannung der Gefäßwand und starke Spannung des Ligamentum Botalli hervorrief. Auf Grund der queren Rißstellung und der geringeren Festigkeit der Aortenwandung in der Längsrichtung kommen wir im Gegensatz zu Oppenheim zu dem Ergebnis, daß die Längsspannung der letzte zur Ruptur führende Faktor ist, also die Ansicht von Rindfleisch über die Beteiligung der Vincula aortae und des Ductus Botalli bei der Ruptur nicht abgelehnt werden kann. Die Heilung erfolgte durch Blutdrucksenkung bei Fehlen jeder nennenswerten Blutdrucksteigerung. Neben diesem Momente hat auch die Festigkeit der noch nicht durch Degenerationsvorgänge geschädigten Aortenwand die Bildung eines Aneurysma dissecans verhindert.

Literatur.

1. Benda, In Aschoff: Pathol. Anatomie. Bd. 2, 5. Aufl. 1921.
2. Benda, Ergebnisse der Allgemeinen Pathologie 1902, zit. nach Kaufmann.
3. Beneke, Verhandlungen der path. Gesellschaft VII. 1904, S. 179, Diskussion.
4. Berblinger, Rupturen der Brustorgane als Folge stumpfer Gewalteinwirkung. Vierteljahresschrift f. ger. Medizin Bd. 52, 1916.
5. Boström, Das geheilte Aneurysma dissecans. Deutsches Archiv f. kl. Med. Bd. 42, 1888.
6. Busse, Virchows Archiv, Bd. 183, 1905, zit. nach Jenner.
7. Chiari, Prager med. Wochenschrift Nr. 113, 1886, zit. nach Jenner.
8. Enderlen u. Borst, Gefäßchirurgie, Münchner med. Wochenschrift Bd. 57, 1910.
9. Ernst, Eine geheilte zirkuläre Aortenruptur am Isthmus. Verhandl. d. path. Ges. VII, 1904.
10. Fraenkel, Über einen Fall von geheilter Spontanruptur der Aorta. Festschrift zur Eröffnung des Eppendorfer Krankenhauses 1889.
11. Gamper, Ein Fall von geheilter Aortenruptur. Diss. Zürich 1903.
12. Hart, Über einen Fall von geheilter Aneurysma dissecans. Berliner klin. Wochenschrift 1917, Nr. 29.
13. Heller, Über ein traumatisches Aorten-Aneurysma und traumatische Insuffizienz der Aortenklappe. Deutsches Archiv f. klin. Med. Bd. 79, 1904.
14. Jaffé u. Sternberg, Der Fliegertod. Vierteljahresschrift f. ger. Medizin Bd. 58, 1919.
15. Jenner, Beitrag zur Kenntnis der traumatischen Aortenruptur. Virchows Archiv Bd. 226, 1919.
16. Kaufmann, Lehrbuch der spez. path. Anatomie. 8. Aufl., 1922, S. 109 f.
17. Letterer, Beiträge zur Entstehung der Aortenrupturen an typischer Stelle. Virchows Archiv Bd. 253, 1924.
18. Lubenau, Über Herzerkrankungen bei der Berliner Arbeiterbevölkerung. Zeitschrift f. klin. Med. Bd. 60, 1906.
19. O. Meyer, Münchner med. Wochenschrift 1924, Nr. 1.
20. J. Olivet, Über den angeborenen Mangel beider Eierstöcke. Frankfurter Zeitschrift f. Path. Bd. 29, 1923.
21. F. Oppenheim, Gibt es eine Spontanruptur der Aorta und wie kommt sie zustande? Münchner med. Wochenschrift 1918, Nr. 45.
22. Pol, Zur Frage der Aorten- und Herzruptur. Zeitschrift f. angew. Anatomie und Konstitutionslehre Bd. 6, 1920.
23. Rindfleisch, Zur Entstehung und Heilung des Aneurysma dissecans aortae. Virchows Archiv Bd. 131.
24. Rokitansky, Über einige der wichtigsten Krankheiten der Arterien. Denkschriften der kaiserl. Akademie der Wissenschaften. Wien 1852.
25. Schede, Virchows Archiv 192, zit. nach Jenner.
26. Schmorl, Verhandlungen der path. Gesellschaft VII 1904, S. 179. Diskussion.